



# DELEÇÃO CROMOSSÓMICA INTERSTICIAL EM 14q “DE NOVO”: APRESENTAÇÃO DE UM CASO



Ribeiro MC<sup>1</sup>, Mota Freitas M<sup>1</sup>, Ribeiro J<sup>1</sup>, Lopes MM<sup>2</sup>, Oliva Teles N<sup>1</sup>, Correia H<sup>1</sup>, Fonseca e Silva ML<sup>1</sup>.

<sup>1</sup> Departamento de Genética, Unidade de Citogenética, Centro de Genética Médica Doutor Jacinto de Magalhães – INSA, Porto, Portugal; <sup>2</sup> Serviço de Pediatria, Unidade Local de Saúde de Matosinhos, E.P.E., Portugal. E-mail: ceu.moutinho@insa.min-saude.pt

## Introdução

As deleções intersticiais são anomalias cromossómicas estruturais, desequilibradas, resultantes de dois pontos de quebra, frequentemente associadas a quadros clínicos anormais devido à perda de material genético ativo (eucromatina). As consequências fenotípicas dependem do segmento cromossómico perdido e do número de genes aí localizados [1].

Deleções intersticiais envolvendo o braço longo do cromossoma 14 são anomalias relativamente raras, sendo o atraso de desenvolvimento psicomotor (ADPM) e o défice cognitivo as alterações clínicas mais frequentemente associadas [2,3].

Os autores apresentam este caso pela raridade da anomalia citogenética encontrada e comparam-no com os descritos na literatura atual.

## Material e Métodos

### Caso Clínico:

Indivíduo do sexo masculino, de 11 anos de idade, referenciado para estudo citogenético por apresentar um quadro clínico de atraso de desenvolvimento psicomotor, défice cognitivo e problemas de comportamento.

### Estudo Citogenético:

Realizaram-se culturas sincronizadas de linfócitos de sangue periférico e bandas GTG de alta resolução; posteriormente, efetuaram-se estudos de hibridação *in situ* por fluorescência (FISH) para o cromossoma 14 com sonda de pintura cromossómica total (wcp14, Cytocell®).

## Resultados

A análise das metafases revelou a presença de uma anomalia estrutural no cromossoma 14, interpretada como uma deleção intersticial do segmento compreendido entre as bandas 14q24.3 e 14q32.1 (Figura 1).

Os estudos de FISH no cromossoma anormal permitiram observar uma hibridação ao longo de todo o cromossoma com a sonda wcp14 (Figura 2).

Como os cariótipos dos pais foram normais, concluiu-se que esta anomalia cromossómica é “de novo”, estabelecendo-se o cariótipo do doente como: 46,XY,del(14)(q24.3q32.1)dn

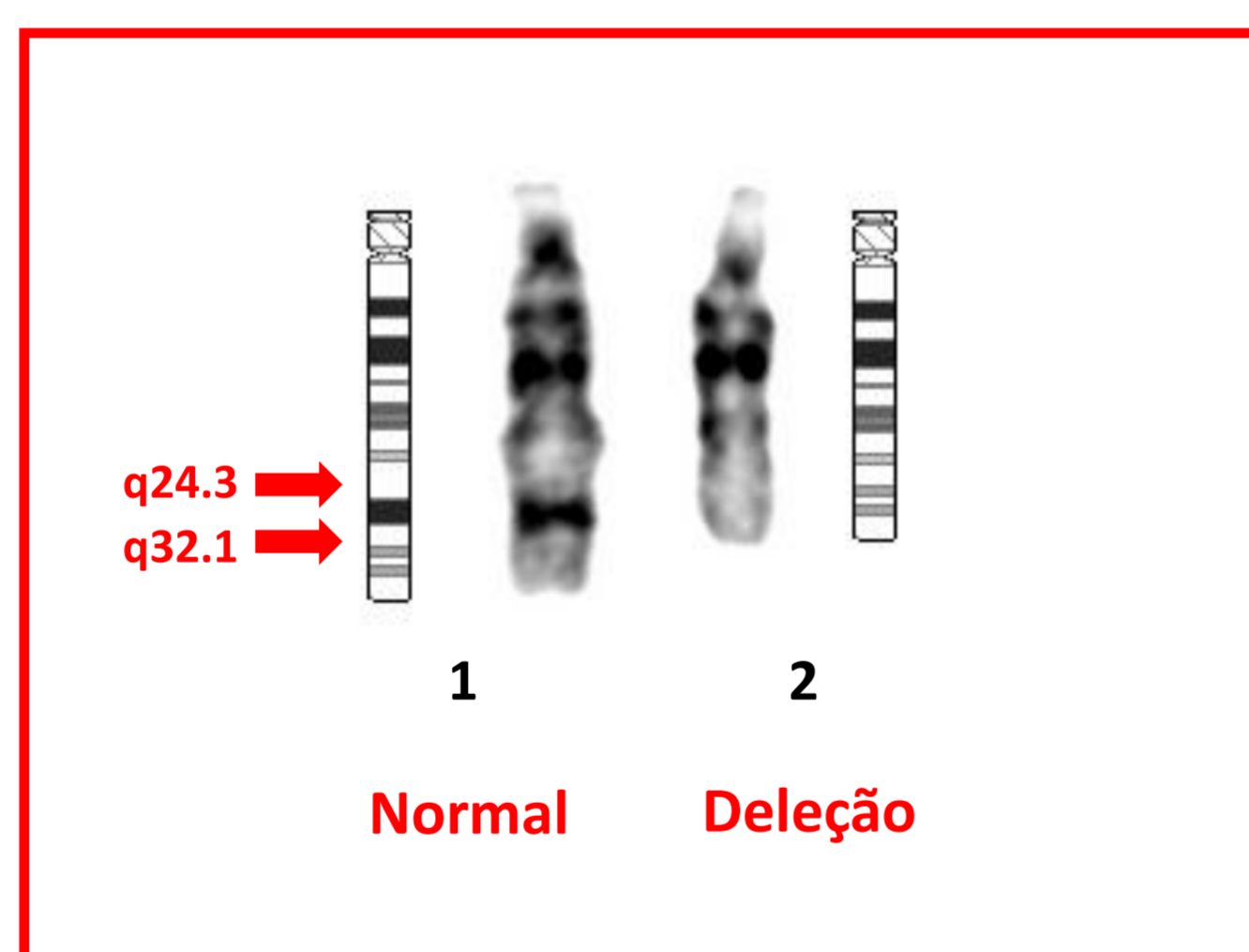


Figura 1 – Par de cromossomas 14 e respetivos ideogramas: 1 – cromossoma 14 normal; 2 – cromossoma 14 com deleção.

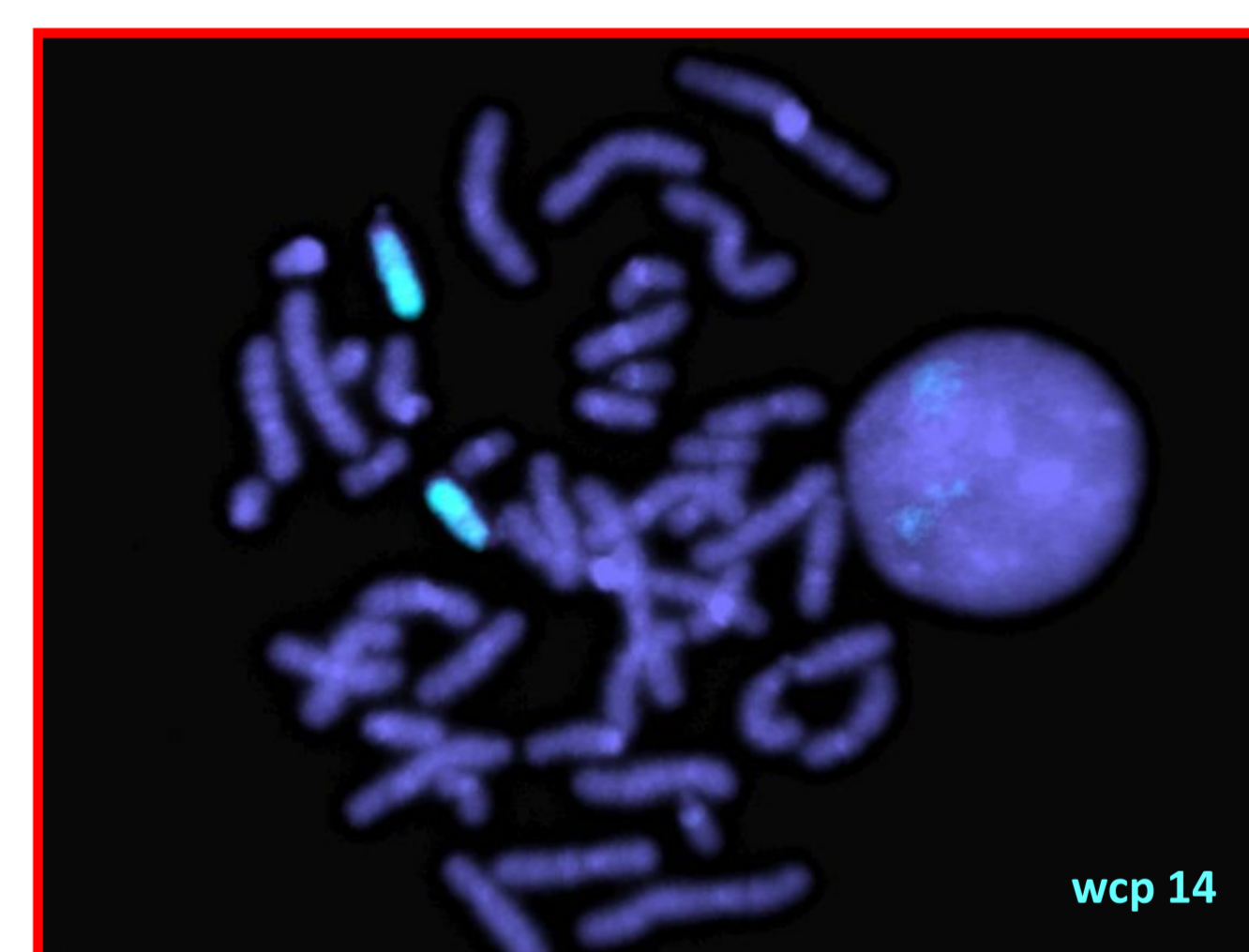

Figura 2 – FISH com sonda de pintura cromossómica total (wcp) específica do cromossoma 14.

## Discussão

Os autores salientam a importância da qualidade e resolução de bandas para uma correta caracterização das anomalias citogenéticas. O uso da técnica de citogenética molecular permitiu excluir o envolvimento de outro cromossoma. Esta deleção implica uma monossomia do segmento 14q24.3→14q32.1. As alterações descritas mais comuns, associadas a esta deleção, incluem ADPM e algumas malformações *minor* [2,3 e 5].

Todos os casos descritos na literatura apresentam atraso do desenvolvimento, afetando mais a linguagem e as áreas cognitivas do que as áreas motoras. Em alguns casos encontram-se descritas dismorfias faciais (sobrancelhas espessas, fendas palpebrais horizontais e estreitas, filtro longo e achatado, nariz pequeno e bolboso e implantação baixa das orelhas) [2-6], o que não se verifica no nosso caso. Contudo, o nosso doente já fez correção cirúrgica de uma deformidade do 2º dedo da mão esquerda e de uma hérnia inguinal, malformações referenciadas em alguns casos descritos na literatura.

No caso de se verificar uma situação reprodutiva deste indivíduo, deverá ser realizado diagnóstico pré-natal para exclusão de anomalias cromossómicas na descendência.

## Referências

- [1] Rooney, D.E. 2001. *Human Cytogenetics constitutional analysis*, 3ª ed, 17-18. London: Oxford University Press.
- [2] Piccione, M., V. Antona, V. Scavone, et al. 2010. Array CGH defined interstitial deletion on chromosome 14: a new case. *Eur J Pediatr* 169(7): 845-851.
- [3] Yamamoto, Y., R. Sawa, N. Okamoto, et al. 1986. Deletion 14q(q24.3 to q32.1) syndrome: significance of peculiar facial appearance in its diagnosis, and deletion mapping of P1(α1-antitrypsin). *Hum Genet* 74: 190-192.
- [4] Karnitis, S.A., K. Burns, K.W. Sudduth, et al. 1992. Deletion (14) (q24.3q32.1): Evidence for a distinct clinical phenotype. *Am J Med Genet* 44(2): 153-157.
- [5] Schinzel, A. 2001. *Catalogue of Unbalanced Chromosome Aberrations in Man*, 2ª ed, 602-603. Berlin: Walter de Gruyter.
- [6] Ono, J., H. Kurahashi, T. Okinaga et al. 1999. Interstitial deletion of 14q, 46, XY, del (14) (q24.3q32.1) associated with status nonepileptic myoclonia and delayed myelination. *J Child Neurol* 14(11): 756-758.